Gadoliniumvergiftung durch Kontrastmittelgaben – Klinische Erfahrungen

Thomas B. Fischer, Thomas Carmine

In jüngster Zeit sind die Risiken von gadoliniumhaltigen Kontrastmitteln, wie sie tausendfach in der Bildgebung mittels Magnetresonanztomographie Verwendung finden, in den Mittelpunkt sowohl des öffentlichen, als auch des medizinischen Interesses getreten. Regelmäßig beklagen Patienten Symptome von hohem Krankheitswert, die erstmals und in starker Ausprägung nach Gadoliniumapplikation eingetreten sind. Diese sind als Vergiftung zu werten und entsprechend behandlungsbedürftig. Dabei kommt es darauf an, zunächst das Ausmaß der Vergiftung zu erfassen und nachfolgend effektive Therapieschemata zu entwerfen. Dazu müssen alte Überzeugungen hinterfragt und neue Ideen auf wissenschaftlicher Basis entwickelt werden. Dieser hohen Aufgabe stellt sich die Ärztegesellschaft für Klinische Metalltoxikologie (KMT), indem sie standardisierte diagnostische Vorgehensweisen propagiert, auf der Grundlage der sich daraus ergebenden Reproduzierbarkeit erhobene Daten analysiert und zukünftige Therapiestrategien erarbeitet.

Schlüsselwörter: Gadolinium, Kontrastmittel, Nebenwirkungen, Therapie, Zink-DTPA, Ca-EDTA/DMPS

Keywords: gadolinium, contrast agent, side effects, therapy, zinc DTPA, Ca-EDTA/DMPS

Im konkreten Einzelfall kommt zunächst das von der KMT vorgegebene Testverfahren zur Metalldiagnostik, der chelatevozierte Exkretionstest (CEMET) zur Anwendung (siehe auch umwelt · medizin · gesellschaft 4/18). Der Einsatz zweier Chelatoren mit unterschiedlichen Metallbindungsspektren ermöglicht die Analyse einer breiten Palette verschiedenster Metalle.

Nach Auswertung der individuellen Testergebnisse und unter Beachtung klinischer Aspekte wird für den einzelnen Patienten der weitere Einsatz metallbindender Chelatoren zur Ausleitung toxischer Elemente, wie Gadolinium, festgelegt. In regelmäßigen Abständen erfolgen Kontrollen des erreichten Ausleitungsergebnisses mittels weiterer CEMET.

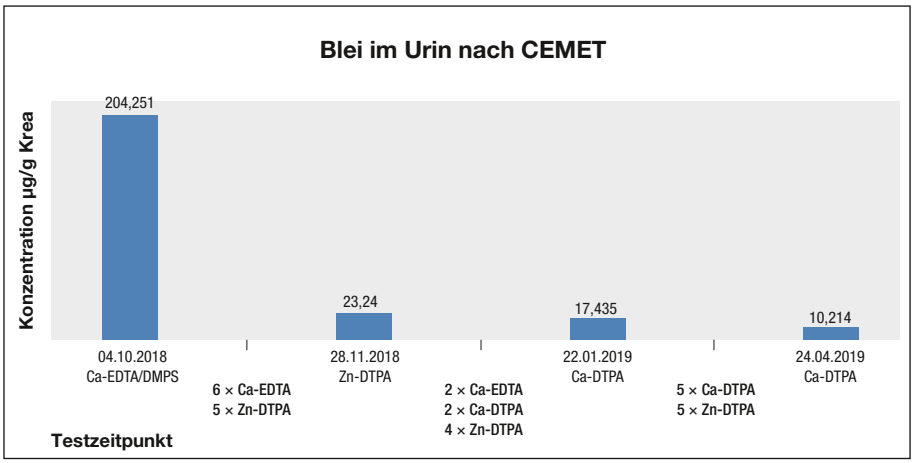

Diagramm 1

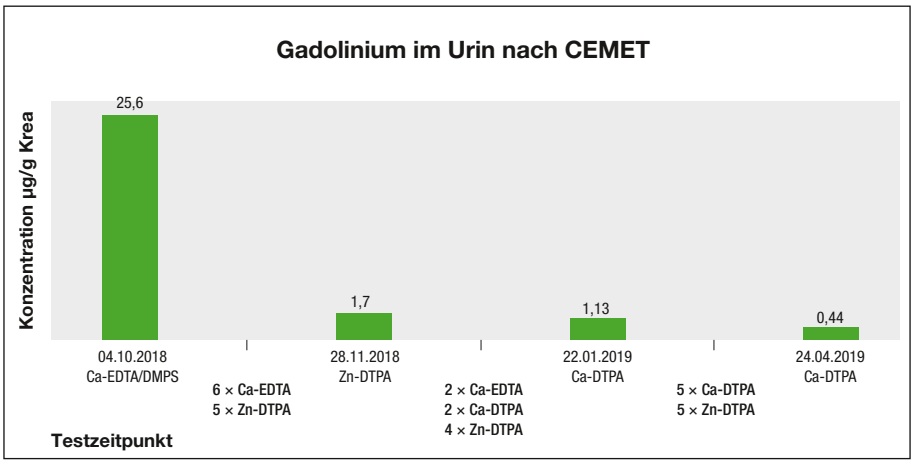

Diagramm 2

Fallbeispiel:

Herr I. B., 38 Jahre alt, kommt zwei Wochen nach MRT mit Kontrastmittelgabe (Dotarem) in die metalltoxikologisch spezialisierte Praxis und klagt über depressive Stimmungslage, Muskel-, Gelenk- und allgemeine Nervenschmerzen, Anfälle von innerer Unruhe mit Panikattacken, verringertes Sehvermögen und Appetitlosigkeit. Das MRT erfolgte zur Abklärung einer schmerzfreien knöchernen Struktur am Hinterkopf, die sich letztlich als banaler Osteophyt herausstellte. Vor der Kontrastmittelgabe sei der Patient komplett symptomfrei, gesund, belastbar und sportlich gewesen. Die Symptome seien erstmals mit 5 Tagen Verzögerung nach dem MRT aufgetreten und hätten mit Einschlafstörungen begonnen. Auch hätte er anfallsartige Ruhepulsanstiege bis 120/min mit starker Ruhenervosität und Blutdrücken bis 170/110 mmHg. Eine umfangreiche Ganzkörperuntersuchung inklusive Ultraschall- und Laboruntersuchungen an der Universitätsklinik Düsseldorf ergab keine Erklärung für seine Beschwerden. Auf Nachfrage des Patienten wurde ihm mitgeteilt, dass seine Beschwerden nicht durch das Kontrastmittel verursacht würden, da Gadolinium den Körper bereits nach 24

Stunden vollständig verlassen hätte. Der empfohlenen weitergehenden Untersuchung in der Psychiatrieabteilung mochte der Patient nicht zustimmen.

In der Folgewoche hätten sich die Beschwerden verstärkt, mit ausgeprägter psychischer Labilität, massiven Kopfschmerzen, Augenblitzen, Tinnitus, Kontrollverlust über das rechte Bein und dem Gefühl, wie fremd im eigenen Körper zu sein. Insbesondere wegen der Panikattacken stimmte er bei der Hausärztin der Einnahme eines Antidepressivums zu. Dieses erbrachte aber bisher nicht die erwünschte lindernde Wirkung.

Zur Beurteilung des Gadoliniums und weiterer Metallbelastungen wurden bei dem Patienten 3 Tage nach Erstvorstellung ein chelatevozierter Exkretionstest (CEMET) mit Ca-EDTA und DMPS nach dem Protokoll der KMT durchgeführt. Den weiteren Tagesverlauf schilderte der Patient als „wie befreit", auch sein Appetit sei zurückgekehrt. Daraufhin wurden zunächst zweimal wöchentliche Metallausleitungen, wegen einer beim CEMET aufgetretenen passageren Reaktion auf DMPS mit Zink-DTPA und Ca-EDTA im Wechsel verordnet. Aufgrund stärkerer subjektiver Besserungen am Infusionstag wurde später das Ca-EDTA durch Ca-DTPA ersetzt.

Zunächst hatte der Patient nur jeweils an den Infusionstagen passagere deutliche Linderungen der Symptomatik. Nach insgesamt 10 Metallausleitungen stellten sich dann erste anhaltende Effekte ein. Die kognitiven Fähigkeiten hatten sich deutlich verbessert, Panikattacken und Depressionen waren vollständig verschwunden, weshalb der Patient das Antidepressivum schon selbst abgesetzt hatte. Seine körperliche Belastbarkeit blieb jedoch zunächst noch eingeschränkt.

Nach weiteren 22 Metallausleitungen konnte sich der Patient wieder sportlich betätigen, alle Schmerzen waren deutlich reduziert, in der rechten Körperhälfte sei er komplett schmerzfrei. Im Vordergrund standen noch eine gewisse Ruhenervosität und Einschlafstörungen.

Bei aktuell deutlicher und anhaltender Besserung der Beschwerden, allerdings noch vorhandenen Restsymptomen und im letzten CEMET noch erheblichen Mengen Gadolinium im Testurin, wurden für 8 Wochen fortzuführende einmal wöchentliche Metallausleitungen vereinbart.

Diskussion der Testbefunde:

Beim Ersttest (CEMET) mit Ca-EDTA/DMPS am 04.10.2018 waren im Testurin Blei mit 204,25 µg/g Kreatinin (Diagramm 1) und Gadolinium mit 25,6 µg/g Kreatinin (Diagramm 2) stark, Quecksilber mit 19,1 µg/g Kreatinin mäßig erhöht. Als Ursache für den massiven Bleibefund kamen am ehesten auf der Innenseite bemalte Teetassen aus China in Frage, welche der Patient seit Jahren täglich benutzt hatte.

Wegen der DMPS-Unverträglichkeit im Ersttest wurden die weiteren CEMET ausschließlich mit DTPA durchgeführt, sodass die Ergebnisse der CEMET 2–4 bezüglich des Fortschritts der Metallentgiftung zwar in sich, aber nicht mit CEMET 1 direkt vergleichbar sind. Dies äußert sich in den zwischen CEMET 1 und 2 gewaltigen Konzentrationsgradienten (Diagramme 1 und 2) bei Blei und Gadolinium, die ein deutlicher Hinweis darauf sind, dass die Bindung und Ausleitung von Gadolinium und Blei mit der Kombination von EDTA und DMPS wesentlich stärker ist als mit DTPA allein.

Auf den ersten Blick ist ersichtlich, dass bei jedem CEMET im Testurin deutlich höhere Werte bei Gadolinium gefunden wurden als im Primärurin (Diagramm 3). Diese Differenz beweist, dass mit der CEMET eine quantitativ nachvollziehbare Ausleitung von Gadolinium stattgefunden hat. Auch nach Absinken der Gadoliniumwerte im Primärurin unter den vom Umweltbundesamt (UBA) festgelegten Grenzwert von 0,2 µg/g Kreatinin werden nach CEMET weiterhin noch deutlich höhere Konzentrationen von Gadolinium im Urin des Patienten gemessen.

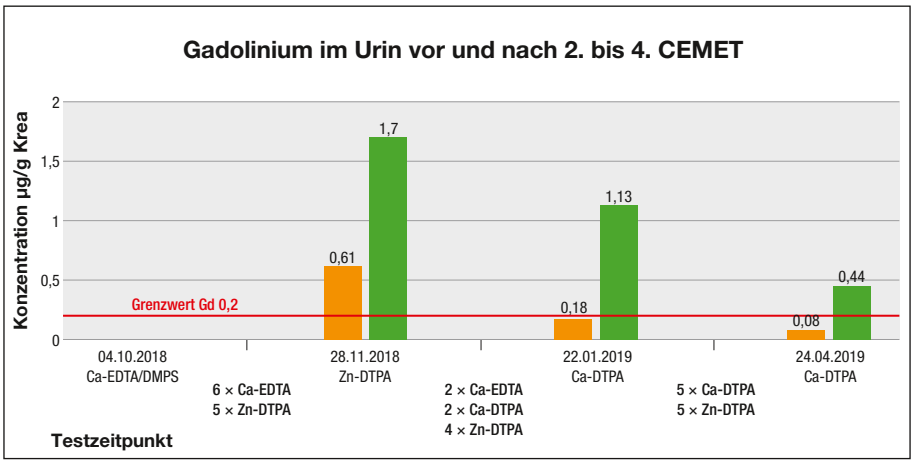

Diagramm 3: Die Werte des ersten CEMET wurden hier ignoriert, um die Differenzen der Urinkonzentrationen vor und nach CEMET besser deutlich werden zu lassen.

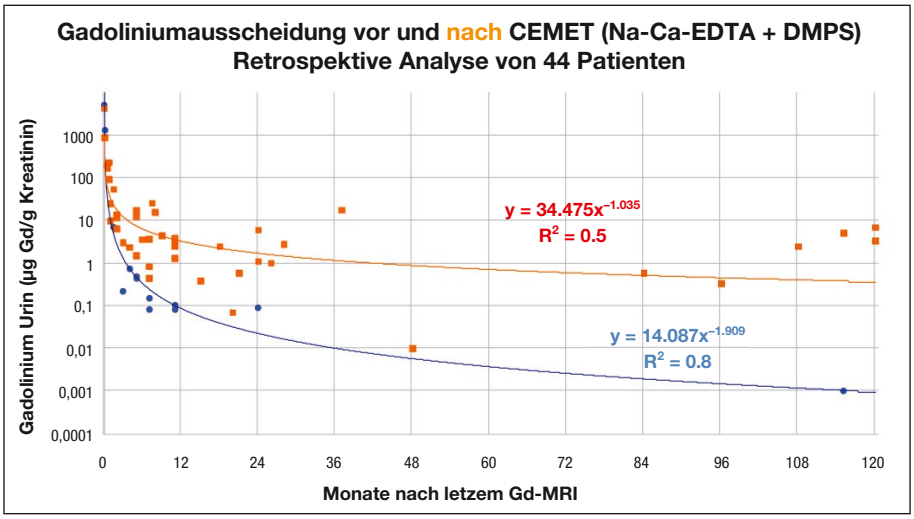

Diagramm 4: Gadolinium-Konzentrationsverlauf im Urin bis 10 Jahre nach intravenöser Gd-Kontrastmittelanwendung in Spontanurin (blau) und nach CEMET mit Na-Ca-EDTA und DMPS (orange). Zusammenfassung von n = 14 Spontanurinen und n = 44 CEMET Urinen. Der Abfall lässt sich auch hier – wie im 2-Jahres-Beobachtungs-Zeitraum mit einer polynomischen Regressionsfunktion beschreiben, wobei der Abfall im Spontanurin wesentlch schneller erfolgt als nach CEMET. Im Vergleich zum Spontanurin deutlich erhöhte Gd-Werte finden sich auch noch 10 Jahre nach KM Gabe. Die zwischen 8 und 120 Monate liegenden Gd-Mengen in den CEMET Urinen unterscheiden sich nicht signifikant. Dies spricht dafür, dass der eingelagerte Gadolinium-Anteil auch Jahre nach der Exposition nicht mehr spontan ausgeschieden werden kann und somit langfristig im Körper in konstanter Konzentration verbleibt.

Schlussfolgerungen und Fragen:

Gadolinium lässt sich mit geeigneten Chelatoren sehr gut forciert ausleiten. Mit der Kombination von EDTA/DMPS werden deutlich höhere Ausleitungskonzentrationen erzielt als mit DTPA allein. Die forcierte Ausleitung geht mit parallelen Symptomverbesserungen einher.

Es ist hier bewiesen, dass Gadolinium keineswegs bereits 24 Stunden nach Applikation den menschlichen Körper verlassen hat.

Aus aktuellen Untersuchungen der KMT (Diagramm 4) wird ersichtlich, dass Gadolinium auch eine „Abklingkurve“, das heißt, eine zumindest über Monate nachlassende, aber doch vorhandene Spontanausscheidung, aufweist. Es könnte daher diskutiert werden, dass auch ohne weitere Intervention schon durch die längerfristige spontane Ausscheidung des Gadoliniums Symptomverbesserungen zu verzeichnen sein würden. Allerdings waren im vorliegenden Fall bereits im Spontanurin vor dem 3. CEMET, wie auch noch deutlicher im Spontanurin vor dem 4. CEMET, die Gadoliniumwerte unter dem vom Umweltbundesamt (UBA) herausgegebenen Grenzwert. Anhaltende Symptomverbesserungen wurden jedoch erst nach dem 3. CEMET, durchschlagende Symptomverbesserungen sogar erst nach dem 4. CEMET erzielt.

Das bedeutet, die Spontanausscheidung des Gadoliniums war schon lange abgeschlossen, als sich noch keine bleibenden Symptomverbesserungen eingestellt hatten. Erst die weitere Ausleitung des Gadoliniums führte zu anhaltenden klinischen Erfolgen.

Selbst Ausleitungen nach nicht mehr nennenswert vorhandener Spontanausscheidung (unter UBA-Grenzwert) bringen noch mehrfach erhöhte Ausscheidungskonzentrationen. Dies bedeutet im plausiblen Umkehrschluss, dass Gadolinium längerfristig intrakorporal deponiert wird.

Auch die KMT-Ergebnisse bezüglich des Abklingens von Gadolinium im Urin nach CEMET deuten darauf hin, dass ein nicht unerheblicher Teil des Gadoliniums auch nach bis zu 10 Jahren nicht spontan ausgeschieden ist (Diagramm 4). Es bleibt eingelagert im Gewebe, wo es wahrscheinlich nur mithilfe von Chelatoren mobilisiert und über den Urin ausgeschieden werden kann.

Die beschriebene Kasuistik wirft neben den eindeutigen Erkenntnissen eine Vielzahl von Fragen auf:

1. Auf welcher konkreten Quelle und welchen klinischen Untersuchungen beruht die immer wieder mit viel Verve vorgetragene Überzeugung, der applizierte Gadolinium-DTPA-Komplex wäre a) ungefährlich, weil sehr stabil, und b) ohnehin nach 24 Stunden wieder vollständig ausgeschieden?

   Zunächst gibt es schon chemisch-naturwissenschaftlich betrachtet keinen Chelatkomplex mit unendlicher Stabilitätskostante, d. h. eine Ablösung des Metalls vom Chelator, auch und gerade unter den multiplen Einflussfaktoren in vivo, ist immer zu erwarten. Dass der Gadolinium-Chelat-Komplex oder gar freies Gadolinium noch Monate nach Applikation im Spontanurin nachweisbar ist, zeigen sowohl die Fakten des vorlegenden Falls, als auch die weiterführenden Untersuchungen der KMT (Diagramm 4).

2. Warum weisen nicht alle Patienten nach Gadolinium-Applikation Vergiftungserscheinungen auf? Parallelbelastungen mit anderen potentiell toxischen Elementen, weitere toxische Substanzen (z. B. durch Rauchen) und genetische Polymorphismen im Entgiftungssystem könnten als mögliche Ursachen in Frage kommen.

3. Leitet die Kombination EDTA/DMPS regelmäßig mehr Gadolinium aus als DTPA oder andere Chelatoren oder Chelatorenkombinationen? Und gehen diese besseren Ausleitungen mit schnellerem klinischem Erfolg einher?

Diesen Fragen, naturgemäß besonders den Fragen unter 3., stellen wir uns in der KMT und werden nach abschließender Auswertung bereits umfangreich vorhandener Daten eine Studie initiieren, deren Auswertung noch mehr Sicherheit in der Therapie der Gadolinium-Vergiftung verspricht.

Autoren:
Dr. med. Thomas B. Fischer, 1. Vorsitzender KMT
Dr. med. Thomas Carmine, 2. Vorsitzender KMT
E-Mail: info@metallausleitung.de

Literatur beim Verfasser